

## ACHADOS CLÍNICOS, HISTOPATOLÓGICOS, LABORATORIAIS E IMAGENS DO ADENOCARCINOMA PROSTÁTICO EM CÃO

*(Clinical, laboratory, histopathological and image  
findings of prostatic adenocarcinoma in dog)*

Amanda Bricio Pereira de ANDRADE<sup>1\*</sup>; Julia Carrah COLARES<sup>2</sup>; Juliana  
Gomes VASCONCELOS<sup>2</sup>; Francisco Felipe de MAGALHÃES<sup>2</sup>

<sup>1</sup>Faculdade de Veterinária, Universidade Federal Fluminense. Av. Alm. Ary Parreiras, 507,  
Santa Rosa, Niterói/RJ. CEP: 24.220-000; <sup>2</sup>Universidade Estadual do Ceará.

\*E-mail: [mv.amandaandrade@gmail.com](mailto:mv.amandaandrade@gmail.com)

### ABSTRACT

Prostate neoplasms are the main reproductive disorders affecting neutered dogs, being the adenocarcinoma the most common and developing signs of urinary and/or gastrointestinal tract. This tumor develops spontaneously in dogs, being malignant, very invasive and unresponsive to castration. Due the recent increase in reports and a high interference in the animals' quality of life, the objective of this study was to report a case of prostatic adenocarcinoma in an eight-year-old SRD dog with metastasis in bladder, peritoneum and mesentery. The animal presented dehydration, fever, difficulty for walking, severe pain, abdominal enlargement, apathy, hyporexia, hypodipsia and tenesmus. Rectal examination, identified a firm mass and incongruous in prostatic membrane. Two months before an orchiectomy was performed due a prostatomegaly. At the time, an ultrasound identified irregular prostate with cavity formations, spleen with hypoechogenic formation and bladder with hyperechogenic formation attached to the wall. Radiography was requested and fecaloma was observed. Thus, enterotomy and prostatectomy were required. In surgery, nodulations were identified in mesentery, peritoneum and spleen, in addition to a hemorrhagic focus and a palpable mass in the bladder. The prostate was attached to bone tissue, making the removal impossible. The animal was euthanized and prostatic histopathology identified acinar adenocarcinoma. Histological samples of peritoneum, mesentery and bladder presented metastasis. The treatment of this condition is not feasible with a delayed diagnosis due to its high aggressiveness and metastatic capacity. Such report demonstrates the importance of digital rectal examination and ultrasound exams, even in castrated animals for an early diagnosis of these neoplasms.

**Keywords:** Prostate, neoplasm, metastasis, ultrasound, radiography.

### INTRODUÇÃO

A próstata é possui grande importância clínica devido à variedade de afecções que a acometem no cão, sendo comuns em qualquer raça mais frequente em animais idosos. Apesar de raras, as neoplasias prostáticas são as afecções do trato reprodutivo que mais afetam cães castrados. Sendo a mais comum em cães o adenocarcinoma, um tumor maligno, bastante invasivo e não responsivo à castração (JOHNSTON *et al.*, 2000).

O adenocarcinoma prostático canino desenvolve-se de forma espontânea, tendo características neoplásicas mais agressivas e invasivas quando comparada a afecção em humanos (FORK *et al.*, 2008). A maioria dos animais acometidos apresentam sinais de doença do trato urinário (hematúria, secreção uretral, disúria e incontinência urinária) e/ou gastrointestinal (tenesmo, constipação e fezes em forma de fita) (FREITAG *et al.*, 2007).

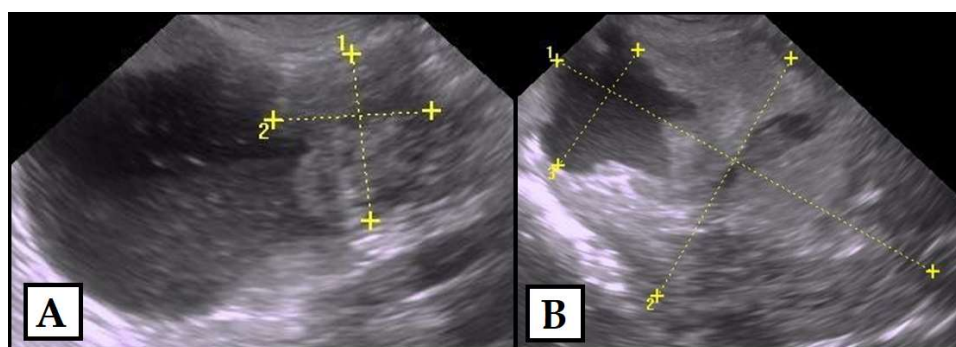
Apesar de ser considerada raro, o adenocarcinoma prostático em cão vem sendo cada vez mais relatado (FEIER *et al.*, 2012). Dado este aumento e a alta interferência dessas

neoplasias no bem estar dos animais acometidos, o objetivo deste trabalho foi relatar um adenocarcinoma prostático em cão SRD com metástase em bexiga, peritônio e mesentério.

### ATENDIMENTO AO PACIENTE

Um canino, macho castrado, SRD, de 8 anos de idade e pesando 22Kg, foi atendido na Clínica Veterinária VETCLINIC. O animal apresentava dificuldade de locomoção principalmente em membros posteriores, dor intensa, aumento considerável no abdômen, apatia, hiporexia, hipodipsia e tenesmo evoluindo até total ausência de defecação e disúria.

Dois meses antes, o cão já apresentava tenesmo e havia realizado ultrassonografia, revelando prostatomegalia, esplenomegalia e formação hiperecogênica aderida em parede da bexiga, demonstrada em Fig.01A. O baço possuía formação hipocogênica com contornos definidos e margens irregulares. A próstata apresentava-se aumentada com medidas de 7,64 por 4,75cm por 4,42cm, com forma irregular, ecotextura heterogênea e formações cavitárias irregulares de conteúdo anecogênico de baixa celularidade, demonstrado em Fig.01B. Devido aos achados, o veterinário encaminhou o animal para orquiectomia bilateral. Contudo, 1 mês após a cirurgia, houve agravamento do quadro clínico e a proprietária optou por levá-lo para VETCLINIC para novas avaliações.



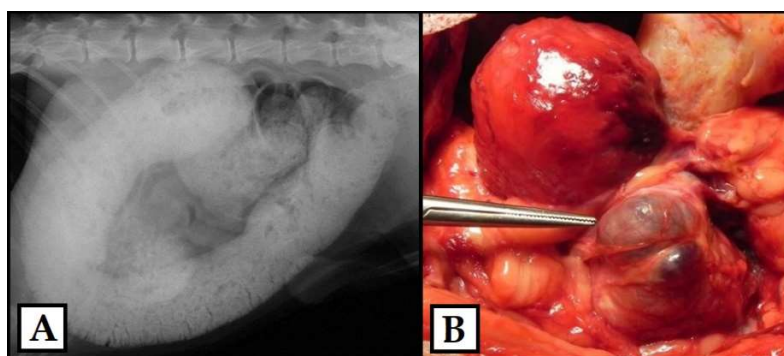
**Figura 01:** Imagem ultrassonográfica abdominal de canino.

**Obs.:** (A) nodulação hiperecoênica aderida em parede de bexiga e (B) próstata heterogênea com formações cavitárias irregulares de conteúdo anecogênico.

Ao exame físico observou-se leve desidratação, mucosas levemente hipocoradas, temperatura de 39,7 °C, e o TPC estava de 2 segundos. À palpação foi percebida dor abdominal profunda e, ao toque retal, não foi possível avaliar os contornos prostáticos devido a presença de um tecido de consistência firme e incongruências na membrana prostática. Não havia alterações em linfonodos palpáveis ou em ausculta cardíaco-respiratória.

Os exames laboratoriais identificaram neutrofilia com aumento de neutrófilos segmentados e trombocitopenia, sem alterações bioquímicas renais e hepáticas. Nas imagens radiográficas, foi possível observar dilatação em cólon ascendente, transverso e descendente por conteúdo fecal de elevada radiopacidade, sugerindo fecaloma, demonstrado em Fig.02A. A bexiga estava repleta e a cavidade gástrica apresentava-se preenchida por gases e conteúdo de padrão alimentar. Foi solicitada também ultrassonografia abdominal total, contudo esta não foi autorizada pela tutora. Com isso, foi sugerida enterotomia para remoção do fecaloma e prostatectomia total devido à suspeita de neoplasia prostática.

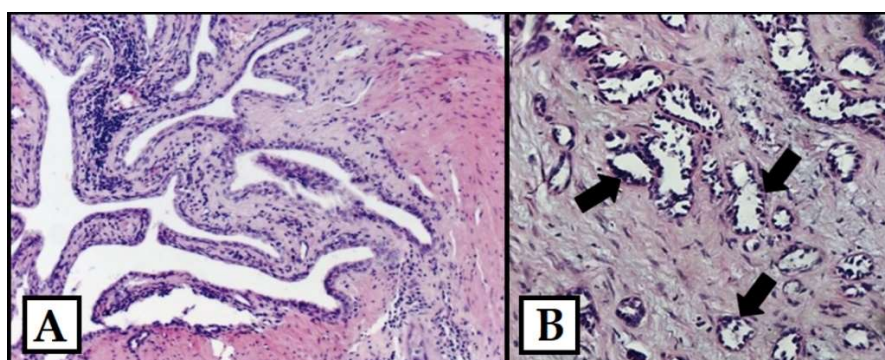
Durante a cirurgia, o colón se encontrava de diâmetro bastante aumentado por fezes e o peritônio e o mesentério apresentavam pequenas nodulações multifocais. O baço possuía nodulação arredondada próxima a borda caudal e a bexiga possuía foco hemorrágico próximo ao trígono e massa palpável em seu interior. A próstata apresentava-se aumentada, com contornos irregulares e aderida à tecido ósseo, impossibilitando a sua remoção. Devido a extensão das lesões, gravidade do quadro e agressividade da neoplasia, o cirurgião, com a autorização da tutora, submeteu o animal à eutanásia. Foram coletadas amostras de bexiga, mesentério, peritônio, próstata e baço para a avaliação histológica.



**Figura 02:** Imagem raiográfica de abdome canino.

**Obs.:** (A) Fecaloma e (B) Cavidade abdominal com nodulações multifocais e irregularidade em superfície de próstata canina.

Macroscopicamente, o fragmento prostático possuía formato irregular e áreas cavitárias irregulares. Ao corte, revelou-se superfície compacta com áreas castanhas irregulares. Na avaliação microscópica, observou-se neoplasia caracterizada por múltiplos ácinos revestidos por células epiteliais malignas invadindo o estroma, demonstrada na Fig.03A. No estroma havia moderado processo inflamatório constituído por linfócitos, plasmócitos e histiócitos além de moderada hiperplasia adjacente e focos de hemorragia. Desta forma, o laudo histopatológico identificou a presença de adenocarcinoma acinar prostático, caracterizado com uma neoplasia maligna bem diferenciada.



**Figura 03:** Imagem histológica de canino, corado com Eosina-Hematoxilina, em aumento de 200x, evidenciando (A) hiperplasia prostática e prostatite crônica e (B) ácinos revestidos por epitélio maligno (setas) em peritônio.

A avaliação histopatológica de peritônio, mesentério e bexiga mostrou múltiplas áreas afetadas por neoplasia que reproduz estruturas acinares revestidas por epitélio maligno,

demonstradas na Fig.03B, além de áreas de necrose e hemorragia, identificando-se metástase de adenocarcinoma. Peritônio, mesentério e bexiga mostraram múltiplas áreas afetadas por neoplasia que reproduz estruturas acinares revestidas por epitélio maligno, além de áreas de necrose e hemorragia, identificando-se metástase de adenocarcinoma. Na avaliação microscópica do baço observou-se elementos reativos na polpa branca, quadro compatível com esplenoma de polpa branca e descartando metástase.

## RESULTADOS E DISCUSSÃO

No relato, o animal era SRD, possuía 8 anos de idade e havia sido castrado há cerca de um mês antes do procedimento cirúrgico. Esses achados corroboram aspectos epidemiológicos encontrados em literatura (MUKARATIRWA e CHITURA, 2007). A principal queixa clínica foi o tenesmo, porém o animal também apresentava dificuldade de locomoção, dor intensa e aumento considerável no abdômen, apatia, hiporexia, hipodipsia, sendo todos sinais clínicos compatíveis com a afecção (PINHEIRO, 2013). Quanto aos exames laboratoriais, não há alterações específicas de neoplasia prostática em literatura, contudo o exame hematológico revelou alterações de grande importância para o quadro clínico geral do animal (PACLIKOVA *et al.*, 2006).

Quanto ao diagnóstico, o toque retal é o melhor método para uma avaliação física da próstata do cão (PINHEIRO, 2013; SMITH, 2008), tendo tido grande auxílio no caso para a suspeita inicial da afecção. A ultrassonografia é o exame de imagem de escolha, avaliando contorno, parênquima e dimensões prostáticas (GADELHA *et al.*, 2008). Apesar de não ter sido realizada o novo exame neste caso, o anterior já havia indicado grandes alterações indicativas de neoplasia e metástases em bexiga e baço. A radiografia é um bom meio de diagnóstico complementar, porém a presença de fezes em intestino e repleção da bexiga podem impedir a visualização da próstata (MEMON, 2007), como ocorreu no caso descrito. A avaliação histopatológica da próstata foi fundamental para a confirmação da neoplasia prostática e suas metástases. Além de ser um exame definitivo, permitiu a classificação e estadiamento da neoplasia, sendo o padrão ouro diagnóstico para afecções neoplásicas.

As metástases encontradas no caso não se encontram entre os locais mais comuns deste tipo de neoplasia (SMITH, 2008), tendo apenas um relato anterior descrito em bexiga (TAYLOR, 1973). Desta forma, este aparenta ser o primeiro relato de metástases de adenocarcinoma em peritônio e/ou mesentério. O tratamento cirúrgico (prostatectomia total) pode ser realizado com sucesso em pacientes que ainda não apresentam metástases (FREITAG *et al.*, 2007). Contudo, a grande maioria dos casos culminam com a eutanásia ou óbito do animal (FEIER *et al.*, 2012; TAYLOR, 1973), como foi o caso deste animal, que além das metástases também apresentou inviabilidade de remoção cirúrgica da próstata.

## CONCLUSÕES

O tratamento do adenocarcinoma prostático torna-se inviável quando o diagnóstico é tardio devido a sua alta agressividade e capacidade metastática. Tal relato demonstra a importância da avaliação rotineira da próstata, sendo fundamental o toque retal e exames

ultrassonográficos em prol de um diagnóstico precoce. Além disso, deve-se ter em mente que casos de aumento prostático não necessariamente estão relacionados à presença do testículo, devendo-se avaliar esta glândula mesmo após orquiectomias e em cães castrados.

## REFERÊNCIAS

- FEIER, D.; MIRCEANI, M.; PURDOIUI, R.C.; GALI, A.; PAPUCI, I.; BADEA, R. Prostatic adenocarcinoma with renal metastases in a dog diagnosed by contrast enhanced ultrasound - case report. *Acta Veterinaria*, v.82, p.87-90, 2012.
- FORK, M.A.A.; ESCOBAR, H.M.; SOLLER, J.T.; STERENCZAK, K.A.; WILLENBROCK, S.; WINKLER, S.; DORSCH, M.; BERG, N.R.; HEDRICH, H.J.; BULLERDIEKL, J. Establishing an in vivo model of canine prostate carcinoma using the new cell line CT1258. *BMC Cancer*, v.8, p.240, 2008.
- FREITAG, T.; JERRAM, R.; WALKER, A.; WARMAN, C. Surgical management of common canine prostatic conditions. *Compendium on Continuing Education Practicing Veterinarian*, v.29, p.658-663, 2007.
- GADELHA, C.R.F.; VICENTE, W.R.R.; SILVA, L.D.M.; ALENCAR, A.A.; CAMPOS, A.C.N.; LIMA T.S.; DIÓGENES, D. Mensuração ultrassonográfica e física da próstata canina. *Ciência Animal*, v.18, n.2, p.51-56, 2008.
- JOHNSTON, S.D.; KAMOLPATANA, K.; ROOT-KUSTRITZ, M.V.; G.R. JOHNSTON. Prostatic disorders in dog. *Animal Reproduction Science*, v.60, p.405-415, 2000.
- MEMON, M.A. Common causes of male dog infertility. *Theriogenology*, v.68, p.322-328, 2007.
- MUKARATIRWA, S.; CHITURA, A.T. Canine subclinical prostatic disease: histological prevalence and validity of digital rectal examination as a screening test. *Journal of South African Veterinary Association*, Kimberley, South Africa, v.78, n.2, p.66-68, 2007.
- PACLIKOVA, K.; KOHOUT, P.; VLASIN, M. Diagnostic possibilities in the management of canine prostatic disorders. *Veterinarni Medicina*, v.51, n.1, p.1-13, 2006.
- PINHEIRO, D.R.M. Abordagem ao diagnóstico de doenças da próstata do cão - Um estudo de casos. 2013. 92p. (Dissertação de Mestrado em Medicina Veterinária). Universidade de Trás-os-Montes e Alto Douro, Vila Real, 2013.
- SMITH, J. Canine prostatic disease: A review of anatomy, pathology, diagnosis, and treatment. *Theriogenology*, v.7, n.3, p.375-383, 2008.
- TAYLOR, P.A. Prostatic adenocarcinoma in a dog and a summary of ten cases. *Canadian Veterinary Journal*, v.14, n.7, p. 162-166, 1973.