

TERAPIA OTOLÓGICA INDUZ IMUNOTOXICIDADE EM CÃO

(Otolological therapy induces immunotoxicity in dog)

Tiago Cunha FERREIRA^{1*}; Társsila Mara Vieira FERREIRA²; Breno Queiroz PINHEIRO¹; Juliana Furtado Lima VERDE²; José Alexandre da Silva JÚNIOR²; Diana Celia Sousa NUNES-PINHEIRO¹

¹Faculdade de Veterinária (FAVET), Universidade Estadual do Ceará (UECE);

²Programa de Pós-Graduação em Ciências Veterinárias (PPGCV / UECE).

*E-mail: tiago.cunha@uece.br

RESUMO

As farmacodermias podem ser definidas como reações adversas em pele, mucosas e anexos, tendo, por vezes, caráter imunomediado. O diagnóstico baseia-se na avaliação clínico-laboratorial do paciente, envolvendo uma pesquisa acerca de fatores relacionados ao uso do fármaco e seus efeitos adversos. Na medicina veterinária, são escassos os relatos de reações farmacodérmicas. Logo, o objetivo do presente trabalho é relatar uma reação adversa após terapia otológica em cão. Foi atendido um paciente canino, fêmea, 02 anos de idade, com histórico de prurido auricular bilateral com evolução de três semanas. Na ocasião, foi realizado exame citológico auricular, evidenciando presença de elevada quantidade de células leveduriformes e cocos, além de células descamativas. Optou-se, então, por terapia à base de solução otológica composta por Gentamicina, Clotrimazol, Betametasona e Benzocaína. O quadro clínico evoluiu de forma satisfatória até o décimo dia de tratamento, quando a paciente apresentou intenso eritema e secreção melicérica bilateralmente. Repetiu-se o exame citológico, assim como realizou-se cultura de bactérias aeróbicas, sendo evidenciado em tais exames um infiltrado inflamatório piogranulomatoso, com pouca presença de conteúdo bacteriano e fúngico, corroborando com os achados da cultura bacteriana. Diante da suspeita de farmacodermia, procedeu-se com a troca de todos os compostos terapêuticos, tendo a paciente evoluído de forma satisfatória até o término do tratamento. Por tratar-se ainda de uma solução otológica composta, não se pode atribuir a causa da reação a especificamente um dos compostos. Contudo, reforça-se a necessidade de conscientização do médico veterinário acerca da identificação e adequada intervenção nas reações adversas medicamentosas, assim como espera-se sua contribuição científica na difusão dessas informações.

Palavras-Chave: Farmacodermia, otite externa, dermatologia canina.

ABSTRACT

Pharmacodermia can be defined as adverse reactions in skin, mucous membranes and appendages, sometimes having immunomediated character. The diagnosis is based on the patient clinical-laboratorial evaluation, involving a research about factors related to the drug use and its adverse effects. In veterinary medicine, reports of pharmacodermic reactions are scarce. Therefore, the aim of the present study is to report an adverse reaction after otologic therapy in dogs. A 2-year-old female canine patient with a history of bilateral auricular pruritus with a three-week course was attended. At the time, auricular cytology was performed, evidencing the presence of high numbers of yeast cells and cocci, as well as

*Endereço para correspondência:

tiago.cunha@uece.br

desquamative cells. It was then opted for otologic solution composed of Gentamicin, Clotrimazole, Betamethasone and Benzocaine. The clinical presentation progressed satisfactorily until the tenth day of treatment, when the patient presented intense erythema and meliceric secretion. Cytological examination was repeated, as well as culture of aerobic bacteria. A piogranulomatous inflammatory infiltrate with low bacterial and fungal content was evidenced in these examinations, corroborating with the findings of the bacterial culture. Faced with the suspicion of pharmacodermia, all therapeutic compounds were exchanged, and the patient progressed satisfactorily until the end of the treatment. Because it is still a composed otological solution, the cause of the reaction can not be attributed to specifically one of the compounds. However, there is a need to raise the awareness of the veterinarian about the identification and appropriate intervention in adverse drug reactions, as well as his scientific contribution to the dissemination of this information.

Key Words: Pharmacodermia, otitis externa, canine dermatology.

INTRODUÇÃO

Reações farmacodérmicas são definidas como manifestações adversas em pele, mucosa e anexos, as quais podem estar isoladas ou associadas a outras alterações orgânicas ou sistêmicas. Tais reações também são conhecidas como reações cutâneas medicamentosas, dermatites medicamentosas ou toxidermias (LARSSON, 2002). As dermatites medicamentosas podem gerar alterações estruturais ou funcionais cutâneas, onde o quadro clínico apresenta-se de forma diversificada, com lesões localizadas ou generalizadas (NAYAK e ACHARJYA, 2008). Os sinais dermatológicos comumente descritos envolvem dermatite esfoliativa, angioedema, eczema, urticária, dermatite vesicobolhosa, dentre outros (Silva e Roselino, 2003).

Tais reações podem ser subdivididas em tipo I, a qual é ocasionada devido às propriedades físicas ou químicas de determinado agente ou metabólito, sendo dose dependente, previsível e não tendo caráter imuno-mediado; e tipo II, a qual possui envolvimento do sistema imunológico, sendo uma reação idiossincrática e imprevisível (SCHNYDER e BROCKOW, 2015). As reações do tipo II podem ser ainda inseridas dentro do contexto de imunotoxicidade, onde a droga utilizada é capaz de gerar reações de hipersensibilidades e efeitos deletérios no indivíduo (VOLGER, 2014).

O diagnóstico da doença baseia-se na avaliação clínico-laboratorial do paciente (NAYAK e ACHARJYA, 2008), envolvendo uma busca detalhada de fatores relacionados à administração do fármaco e seus efeitos adversos (NARANJO *et al.*, 1981). Além disso, utilizam-se exames citológico e histopatológico, os quais são importantes ferramentas na busca diagnóstica da farmacodermia. Tais exames, contudo, não são capazes de identificar o agente causal (NAYAK e ACHARJYA, 2008).

Dentre as classes farmacológicas capazes de provocar reações medicamentosas em humanos, destacam-se os fármacos antimicrobianos, seguidos dos imunomoduladores e antineoplásicos (VISACRI *et al.*, 2015). Na Medicina Veterinária, contudo, encontram-se poucos relatos ou dados referentes à frequência de reações a drogas. A partir do exposto e visando à difusão de informações acerca de toxidermias em animais de companhia, o objetivo do presente trabalho foi relatar a ocorrência de reação farmacodérmica após administração de medicação otológica em cão.

MATERIAL E MÉTODOS

Foi atendido um paciente canino, fêmea, 02 anos de idade, 8,2kg, Poodle, com histórico de prurido auricular bilateral com evolução de 03 semanas. A tutora relatou ainda que a paciente apresentava lambedura de patas frequentemente. Ao exame clínico, foram detectadas alterações em pavilhão auricular externo bilateralmente de caráter ceruminoso, estando ambos eritematosos e com presença de discreta secreção auricular. Ao exame otológico, visualizou-se presença de irritação em canal horizontal. Ao exame dermatológico, não foram visualizados ectoparasitos ou alterações tegumentares, além de feotriquismo em membros anteriores. A paciente encontrava-se em normossistêmica.

Na ocasião, foi realizado exame citológico, sendo visualizada presença de cocos e estruturas leveduriformes compatíveis com *Malassezia spp* (Fig. 01A). Após a realização dos exames complementares, foi instituída terapia com solução otológica a cada 12 horas por 21 dias, sendo tal medicação composta por Gentamicina, Clotrimazol, Betametasona e Benzocaína. A escolha do produto foi baseada no exame citológico, devido à intensa presença de leveduras, sendo o Clotrimazol um composto de elevada eficácia contra estes microorganismos (LARSSON e LUCAS, 2016). A evolução do quadro clínico ocorreu de forma satisfatória até o décimo dia de terapia, quando a paciente começou a ter recidiva das alterações em pavilhões auriculares (Fig. 02A). Os mesmos apresentaram-se eritematosos, com presença de secreção melicérica bilateral. Procedeu-se novamente com o exame citológico, suspeitando-se de resistência ao fármaco utilizado ou de reação farmacodérmica. Realizou-se ainda cultura para pesquisa de bactérias aeróbicas e, em caso positivo de crescimento bacteriano, seria realizado também teste de sensibilidade aos fármacos antimicrobianos.

O exame citológico realizado após a recidiva do quadro clínico, revelou presença de infiltrado inflamatório piogranulomatoso (Fig. 01B), com raros cocos envolvidos e ausência de células leveduriformes.

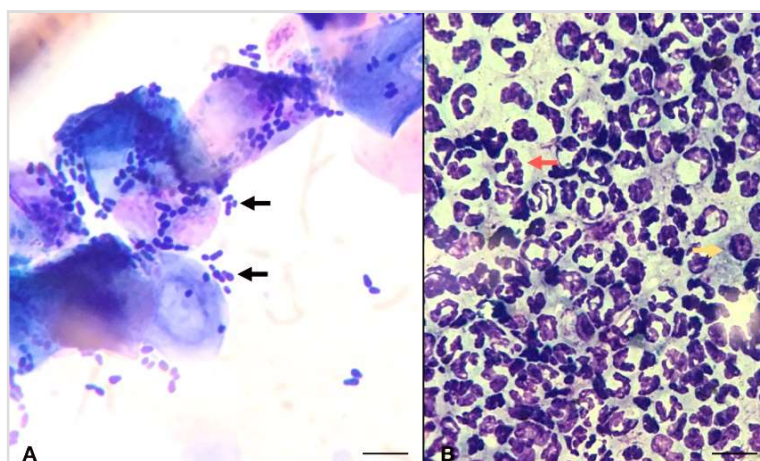


Figura 01: Fotomicrografia de exame citológico auricular, demonstrando intensa presença de células leveduriformes associada a processo inflamatório.

A) Compatíveis com *Malassezia spp* (seta preta); B) Presença de intenso infiltrado inflamatório piogranulomatoso após reação farmacodérmica composto por células polimorfonucleadas (seta vermelha) e mononucleadas (seta amarela). Panótico rápido, microscopia óptica em amplificação de 1000x. Escala: 50µm.

A cultura bacteriana, realizada concomitante ao exame citológico, teve resultado negativo para crescimento de bactérias aeróbicas. Tais achados sugerem que a nova lesão foi ocasionada por reação farmacodérmica à medicação utilizada, sendo realizada a troca do medicamento por outra solução otológica composta por Orbifloxacino, Posaconazol e Mometasona. Após 10 dias da troca da medicação, a paciente apresentou remissão completa do quadro clínico, não sendo possível a visualização de eritema, dor e secreção auricular em ambos ouvidos (Fig. 02D).

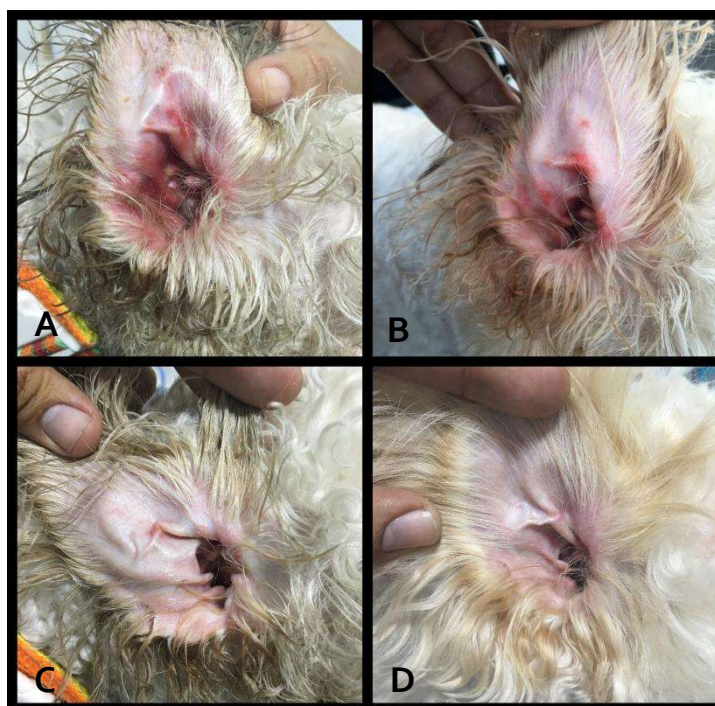

Figura 02: Condição clínica do pavilhão auricular no início da reação farmacodérmica.

A) Avaliação inicial após a farmacodermia, com presença de eritema e secreção auricular de caráter melicérico. (B) Reavaliação auricular após 03 dias da troca da medicação. (C) Reavaliação auricular após 07 dias da troca da medicação. (D) Reavaliação auricular após 10 dias da troca da medicação, onde observa-se ausência de eritema e secreção auricular.

RESULTADOS E DISCUSSÃO

A detecção e avaliação de reações medicamentosas no âmbito clínico são ferramentas importantes no acesso à frequência de ocorrência de efeitos conhecidos e desconhecidos (CEREZA *et al.*, 2010). No Brasil, foi realizado um estudo acerca da percepção de farmacovigilância em hospitais humanos, onde 51% dos entrevistados não estava ciente da importância da notificação de efeitos adversos (JULIAN *et al.*, 2018). Relativo aos animais de companhia, as reações farmacológicas são consideradas doenças de ocorrência rara (LARSSON, 2002). Entretanto, a possibilidade de tais doenças serem pouco

relatadas não pode ser descartada, gerando uma escassez de dados acerca da incidência de tais patologias na clínica médica de cães e gatos.

O caso clínico descrito demonstra a ocorrência de toxidermia decorrente da administração tópica de solução otológica composta. A suspeita clínica foi baseada nos padrões clínico-citológicos coincidentes com a administração da medicação, onde as lesões dermatológicas manifestadas, como eritema e prurido, são compatíveis com as descritas por Silva e Roselino (2003). Há ainda ocasiões em que a reação farmacodérmica apresenta-se de forma grave, como a necrólise epidérmica tóxica, gerando áreas similares a queimaduras de difícil cicatrização, gerando riscos à vida do animal (ALEIXO *et al.*, 2010). No caso relatado, apesar da intensidade da reação cutânea, o paciente continuou com os parâmetros fisiológicos dentro dos padrões esperados de normalidade.

Para auxílio diagnóstico, fez-se uso do algoritmo descrito por Naranjo e colaboradores (1981). Tal método baseia-se em um questionário (Tab. 01), no qual, de acordo com as respostas, é gerada uma pontuação final, de modo a tentar estabelecer uma relação de causalidade entre a utilização da droga e os sinais clínicos apresentados (NARANJO *et al.*, 1981). A relação das dez questões analisadas forneceu um escore de 07, o que caracteriza a administração da medicação como provável causa para o aparecimento das lesões. Para a aquisição de um escore maior, o que definiria a causa da reação farmacodérmica, a droga deveria ser readministrada. Contudo, tal procedimento não foi realizado visando à integridade da saúde do paciente.

Tabela 01: Algoritmo de Naranjo adaptado para a paciente.

QUESTIONAMENTO	SIM	NÃO	Desconhecido	Escore
Existem notificações conclusivas sobre esta reação?	1	0	0	1
A reação apareceu após a administração do fármaco?	2	-1	0	2
A reação melhorou quando o fármaco foi suspenso?	1	0	0	1
A reação reapareceu após a readministração da medicação?	2	-1	0	0
A reação reaparece após a administração de um placebo?	-1	1	0	0
A concentração plasmática está em nível tóxico?	1	0	0	0
A reação aumentou com dose maior /reduziu com dose menor?	1	0	0	0
Existem causas alternativas ou outros fármacos?	-1	2	0	2
O paciente apresentou reações semelhantes c/ o mesmo fármaco?	1	0	0	0
A reação foi confirmada por qualquer evidência objetiva?	1	0	0	1
			TOTAL	7

Além da avaliação clínica, realizou-se avaliação citológica e cultura bacteriana do material obtido da secreção auricular presente após a reação farmacodérmica. A citologia revelou infiltrado inflamatório piogranulomatoso, com pouco conteúdo bacteriano e fúngico envolvido, reforçando a eficácia do fármaco utilizado na resolução da infecção inicial. Contudo, a persistência da inflamação sugere manutenção do estímulo imunológico local, onde, embora exacerbado, pode ainda ter contribuído de forma positiva para a resolução do quadro infeccioso. Relativo à cultura bacteriana, tal exame foi realizado concomitante à citologia, visando à possibilidade de resistência bacteriana ao fármaco antimicrobiano. Entretanto, não houve crescimento de microorganismos, corroborando com os achados citológicos e reforçando a hipótese da reação farmacodérmica avaliada.

As toxidermias são baseadas em mecanismos imunológicos de hipersensibilidade, sendo o tipo da reação dependente das moléculas envolvidas. O caso clínico descrito demonstra a ocorrência de farmacodermia decorrente da administração de solução otológica. Essa reação ocorreu após o décimo dia de terapia, o que sugere um caráter tardio de resposta de hipersensibilidade. As reações farmacodérmicas tardias estão associadas a mecanismos de hipersensibilidade do tipo IV (VOIE *et al.*, 2012), envolvendo uma fase de sensibilização e uma fase efetora ao antígeno envolvido (KAPLAN *et al.*, 2012). Tais antígenos são tanto capazes de ativar diretamente as células dendríticas, quanto também podem gerar alterações no microambiente celular, induzindo a um estado de alerta imunológico, culminando na resposta efetora aos agentes químicos (PALLARDY e BECHARA, 2017).

Por ser uma formulação composta, não se pode atribuir a causa da reação a especificamente uma substância, contudo, dermatites medicamentosas relacionadas aos antibióticos aminoglicosídeos, sendo a Gentamicina um membro dessa classe, já foram reportadas em cães e seres humanos (ONDER *et al.*, 1994; MILLARD e ORTON, 2004; LARSSON e LUCAS, 2016). A nova terapia baseou-se na troca de todos os princípios ativos, onde o paciente apresentou melhora do quadro clínico logo após o início do tratamento e não possuindo mais lesão ao término do mesmo.

CONCLUSÕES

A partir do exposto, conclui-se que solução otológica composta pode desencadear reações farmacodérmicas em cães, sendo necessária atenção do Médico Veterinário para identificação, entendimento e adoção da terapia mais adequada de acordo com os achados clínicos. Reforça-se ainda que a farmacovigilância é essencial no âmbito Veterinário, onde esforços devem ser direcionados de forma a melhor e difundir os efeitos adversos relacionados ao uso de medicações na clínica médica.

REFERÊNCIAS

ALEIXO, G.A.S.; COELHO, M.C.O.C.; ANDRADE, L.S.S.; LACERDA, M.A.S.; MOTA, A.K.R.; MAIA, F.C.L.; GUERRA, N.S.; OLIVEIRA, L.K.R.B.; SILVA, C.E.S. Farmacodermia em um cão após administração de antibióticos do grupo betalactâmico:

relato de caso. Arquivo Brasileiro de Medicina Veterinária e Zootecnia, v.62, n.6, p.1526-1529, 2010.

CEREZA, G.; AGUSTÍ, A.; PEDRO, S. C.; VALLANO, A.; AGUILERA, C.; DANES, I.; VIDAL, X.; ARNAU, J.M. Effect of an intervention on the features of adverse drug reactions spontaneously reported in a hospital. *European Journal of Clinical Pharmacology*, v.66, p.937–945, 2010.

JULIAN, G.C.; OLIVEIRA, R.W.; MINOWA, E.; CECILIO, L.; BARROS, L.H.C. Pharmacovigilance knowledge in Brazil: perception of participants of oncology patient advocacy group on adverse events reporting. *Brazilian Journal of Oncology*, v.14, p.1-11, 2018.

KAPLAN, D. H.; IGYART O, B. Z.; GASPARI, A. A. Early immune events in the induction of allergic contact dermatitis. *Nature Reviews Immunology*, v.12, p.114–124, 2012.

LARSSON, C.E. Drug eruption (DE). In: 27 WSAVA 2002, Granada. Disponível em: <http://www.vin.com/proceedings/Proceedings.plx?CID=WSAVA2002&PID=2551/>. Acessado em: 19 de dezembro 2018.

LARSSON, C.E.; LUCAS, R. Tratado de medicina externa: dermatologia veterinária. 1ª ed. São Paulo: Interbook, 2016. 853p.

LOBO, M.G.; PINHEIRO, S.M.; CASTRO, J.G.; MOMENTE, V.G.; Pranchevicius, M.C. Adverse drug reaction monitoring: support for pharmacovigilance at a tertiary care hospital in Northern Brazil. *BMC Pharmacology and Toxicology*, n.14, p.5, 2013.

MILLARD, T.P.; ORTON, D.I. Changing patterns of contact allergy in chronic inflammatory ear disease. *Contact Dermatitis*, v.50, p.83-86, 2004.

NARANJO, C.A.; BUSTO, U.; SELLERS, E.M.; SANDOR, P.; RUIZ, I.; ROBERTS, E.A.; JANECEK, E.; DOMECH, C.; GREENBLATT, D.J. A method for estimating the probability of adverse drug reactions. *Clinical Pharmacology*, v.30, p.239–245, 1981.

NAYAK, S.; ACHARJYA, B. Adverse cutaneous drug reaction. *Indian Journal of Dermatology*, v.53, p.2-8, 2008.

ONDER, M.; ONDER T.; OZUNLU, A.; MAKKI, S.S.; GURER, M.A. An investigation of contact dermatitis in patients with chronic otitis externa. *Contact Dermatitis*, v.31, p.116-117, 1994.

PALLARDY, M.; BECHARA, R. Chemical or Drug Hypersensitivity: is the immune system clearing the danger? *Toxicological Sciences*, n.158, p.14-22, 2017.

SCHNYDER, B.; BROCKOW, K. Pathogenesis of drug allergy – current concepts and recent insights. *Clinical and Experimental Allergy*, v.45, p.1376-1383, 2015.

SILVA, L.M.; ROSELINO, A.M.F. Reações de hipersensibilidade a drogas (farmacodermia). *Revista Medicina*, v.36, p.460-471, 2003.

SRIRAM, S.; GHASEMI, A.; RAMASAMY, R.; DEVI, M.; BALASUBRAMANIAN, R.; RAVI, T.K.; SABZGHABHAEI, A.M. Prevalence of adverse drug reactions at a private tertiary care hospital in south India. *Journal of Research in Medical Sciences*, v.16, p.16–25, 2011.

VISACRI, M.B.; SOUZA, C.M.; SATO, C.M.S.; GRANJA, S.; MARIALVA, M.; MAZZOLA, P.G.; MORIEL, P. Adverse drug reactions and quality deviations monitored by spontaneous reports. *Saudi Pharmaceutical Journal*, v.23, p.130-137, 2015.

VOIE, K.L.; CAMPBELL, K.L.; LAVERGNE, S.N. Drug hypersensitivity reactions targeting the skin in dogs and cats. *Journal of Veterinary Internal Medicine*, v.26, p.863–874, 2012.

VOLGER, O.L. Omics-based testing for direct immunotoxicity. *Toxicogenomics-Based Cellular Models*, 1^a ed., Amsterdã:Elsevier, 2014, 362p.