

## PROLAPSO RETAL ASSOCIADO A DIVERTÍCULO VÉSICO-URACAL EM GATO

(Rectal prolapse secondary to vesicourachal diverticula in a cat)

Marina Gabriela Monteiro Carvalho Mori da CUNHA<sup>1, 2\*</sup>; Charles PELIZARRI<sup>2,3</sup>; Gabrielle SERAFFIN<sup>2</sup>; João Paulo Monteiro Carvalho Mori da CUNHA<sup>2</sup>; Keytyane de Oliveira SAMPAIO<sup>1</sup>; Reginaldo Pereira de SOUSA FILHO<sup>1</sup>; Ney Luis PIPPI<sup>2</sup>

<sup>1</sup>Universidade Estadual do Ceará, CE, Brasil; <sup>2</sup>Universidade Federal de Santa Maria, RS- Brasil;

<sup>3</sup>Médico Veterinário autônomo

### RESUMO

A etiologia do prolapso retal está comumente relacionada às causas digestivas, sendo observado comumente em animais com diarreia e tenesmo graves. Diante da escassa literatura relatando causas não digestivas dessa patologia, o objetivo do presente trabalho é relatar um caso de prolapso retal recidivante em um felino apresentando divertículo vésico-uracal. Um gato, macho, 3 anos de idade veio para atendimento apresentando prolapso de reto recorrente, além de disúria e hematúria. No momento da colopexia, observou-se a presença de divertículo vesíco-uracal, que foi corrigido. Após o tratamento o felino voltou a urinar normalmente e não houve recidiva do prolapso retal. Os veterinários devem considerar as uropatias como possível causa de prolapso retal, principalmente em casos recorrentes ou que não haja história de diarreia ou outras causas de tenesmo.

**Palavras-chave:** colopexia, diverticulectomia, felino, anomalia do úraco

### ABSTRACT

The etiology of rectal prolapse is commonly associated to digestive causes, since it is usually observed in animals with severe diarrhea and tenesmus. There is limited literature reporting non-digestive causes of rectal prolapse, moreover the purpose of this case report is to describe a rectal prolapse in a cat, secondary to vesicourachal diverticula. A cat, male, 3 years old came to be attended at the veterinary hospital presenting recurrent rectal prolapse, dysuria and hematuria. During colopexy it was observed the presence of vesicourachal diverticulum which was immediately corrected. After treatment the cat returned to urinate normally and there was no recurrence of rectal prolapse. Clinicians should consider the possibility of uropathy as an underlying cause when presented with an cat with rectal prolapse, especially in cases of recurrence or when no history of diarrhea or other causes of faecal tenesmus is observed.

**Key words:** colopexy, diverticulectomy, feline, urachal abnormality.

### INTRODUÇÃO

O prolapso retal é a inversão de uma ou mais camadas do reto através do ânus, podendo ser parcial ou completo, dependendo das estruturas envolvidas. Ocorre em cães e gatos de qualquer idade, raça ou sexo, mas é visto com mais frequência em animais jovens com diarreia e tenesmo graves (Guedes et al., 2012).

O úraco é uma estrutura fetal responsável por transferir a urina da bexiga em desenvolvimento até a placenta, o qual sofre atrofia, tornando-se completamente afuncional até o nascimento (Sousa et al., 2012).

O divertículo vésico-uracal (DVU) é uma anomalia congênita do úraco remanescente, que ocorre devido à falha no fechamento do úraco na bexiga (Silveira et al., 2011). Essa afecção é caracterizada por uma evaginação ou divertículo de variado

---

\* Endereço para correspondência:

[biamori@gmail.com](mailto:biamori@gmail.com)

tamanho no ápice vesical, o qual não se comunica com o umbigo. O DVU tem sido associado ao aumento da resistência na passagem da urina através da uretra (Osborne et al., 1989) e maior susceptíveis às infecções bacterianas da vesícula urinária (Aleixo et al., 2007). O diagnóstico é confirmado por cistografia com contraste positivo ou duplo contraste (Aleixo et al., 2007).

Diante da escassa literatura descrevendo etiologias não-digestivas do prolapso retal, o objetivo do presente trabalho é relatar um caso de prolapso retal recorrente em felino apresentando divertículo vésico-uracal.

### RELATO DE CASO

Um gato, 3kg, macho, não-castrado, sem raça definida, de três anos de idade, sem histórico de trauma, foi encaminhado ao Hospital Veterinário Universitário (HVU) da Universidade Federal de Santa Maria (UFSM), com história de prolapso de reto recorrente (Fig 1A). O proprietário relatou que o quadro havia se repetido há 3

semanas e o animal foi encaminhado para consulta veterinária, onde o reto foi reposicionado e o gato foi tratado com antiparasitários. Relatou ainda que o felino apresentava hematúria e disúria há um mês e negou a presença de diarreia. O felino não apresentava contactantes, era vacinado e alimentava-se de ração seca. Ao exame físico, apresentava-se em bom estado geral, mucosas rosadas, temperatura de 38,6°C e normohidratado.

Após exame clínico, introduziu-se uma sonda lubrificada entre a massa prolapsada e o ânus e não houve progressão da sonda, confirmando tratar-se de prolapso de reto. O felino foi sedado com ketamina (7mg/kg) e diazepam (0,5mg/kg) e após avaliação da viabilidade do reto, realizou-se a lavagem com solução salina gelada (Fig 1 B) e lubrificação com nitrofurazona para facilitar a reintrodução da porção do reto prolapsada. Em seguida, realizou-se uma sutura em bolsa de tabaco ao redor do esfíncter anal, para evitar um novo prolapso do reto.

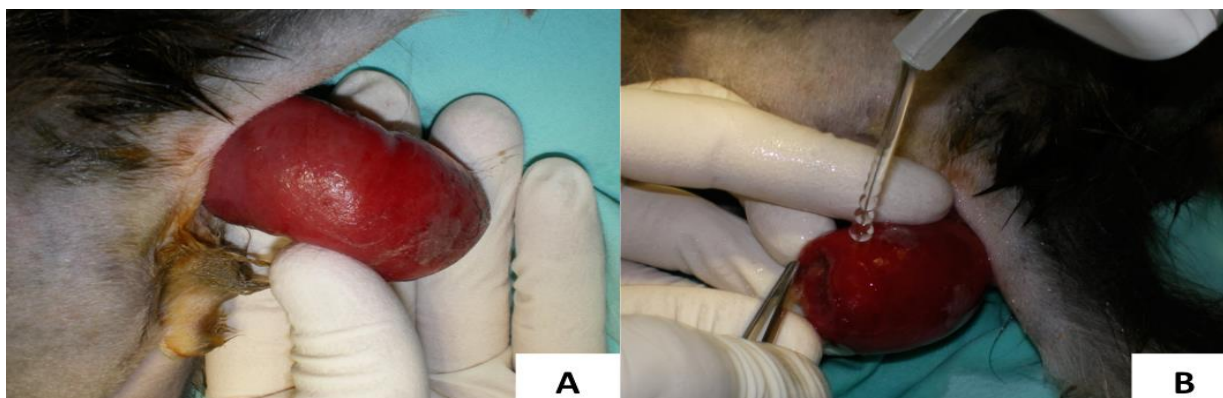


Figura 1. - Felino apresentando prolapso retal recorrente, secundário a um divertículo vésico-uracal. A- Apresentação clínica. B- Lavagem com solução salina gelada para reduzir o edema e facilitar a reintrodução da porção do reto.

Realizou-se tricotomia da região abdominal ventral e perineal, sendo encaminhado posteriormente ao bloco cirúrgico. A anestesia foi induzida com propofol (5mg/kg) e mantida com Isoflurano em 100% de oxigênio. Por meio de celiotomia retro-umbilical, realizou-se a colopexia com pontos em Wolff e fio poliglactina 910 de diâmetro 3-0. Previamente, realizou-se uma leve escarificação no ponto de fixação do reto na parede abdominal. Após, realizou-se a inspeção da bexiga, sendo observando o divertículo do úraco e a parede vesical espessada (Fig 2 A e B). Por meio de palpação constatou-se a presença de urólitos. A cistostomia foi realizada para remover os urólitos, seguida de diverticulectomia para a correção da

anomalia do úraco. Foram encontrados quatro urólitos irregulares e de superfície áspera, medindo cerca de 3 a 8 mm de diâmetro (Fig 2C). Na cistorrafia, utilizou-se padrão de sutura contínuo, em duas camadas, utilizando pontos Schmidden na primeira, e Cushing na segunda camada. Após realizou-se a síntese da parede abdominal e removeu-se a sutura do ânus. No pós-operatório, foi prescrita alimentação pastosa e a administração de óleo mineral a cada 12 horas durante cinco dias. Como terapia anti-inflamatória e analgésica administrou-se meloxicam<sup>l</sup> (0,1mg kg<sup>-1</sup>) a cada 24 horas e cloridrato de tramadol (2mg kg<sup>-1</sup>) a cada 6 horas durante três dias. Após a remoção do divertículo vésico-uracal, não houve recidiva do prolapso retal.

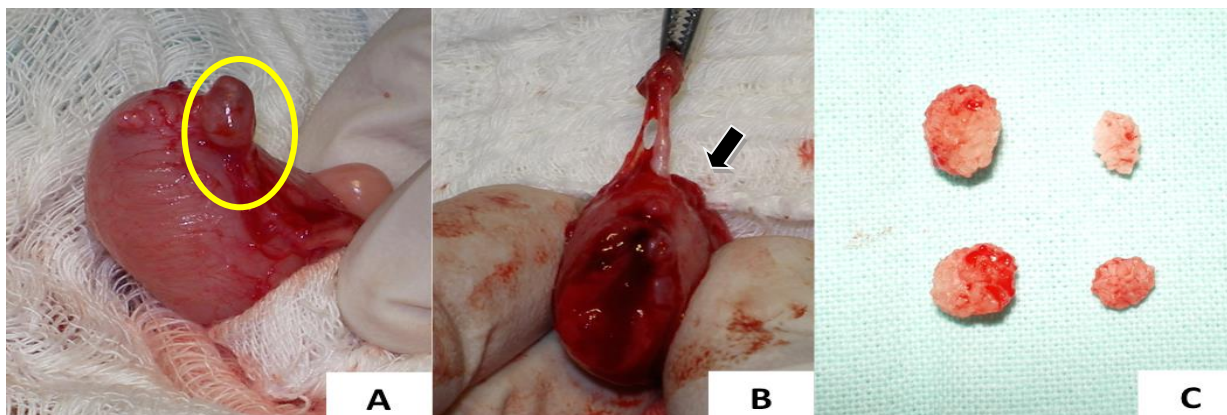


Figura 2. A – Divertículo do úraco (círculo) em um felino com prolapso retal recorrente A- Apresentação clínica. B – Ducto vesico-uracal remanescente comunicando a luz vesical e o divertículo do úraco (seta). Notar a parede vesical espessada decorrente da cistite causada pelos urólitos C – Urólitos oriundos da vesícula urinária de um felino com divertículo do úraco medindo cerca de 3-8 mm de diâmetro.

## DISCUSSÃO

O prolapso retal ocorre secundário a alguma condição clínica que leve ao tenesmo prolongado (Engen, 2005). Reporta-se nesse estudo um caso de um felino apresentando tenesmo devido a um prolapso retal secundário ao divertículo vésico-uracal.

Em vista da ausência de outros sinais clínicos do trato digestivo na história clínica e o relato de disúria, sugere-se que o prolapso retal nesse caso seja em decorrência da cistite causada pelos urólitos vesicais, os quais levam a um quadro de tenesmo vesical, hematúria e disúria (Corgozinho e Souza, 2003). Dentre os

fatores predisponentes a formação de urólitos, cita-se anormalidades funcionais ou anatômicas do trato urinário, como presença do DVU, infecção do trato urinário, dieta, pH urinário, raça, sexo, idade e anormalidades metabólicas (Vrabelova et al., 2011).

Em felinos os DVU são detectados com certa frequência quando há disfunção do trato urinário inferior, principalmente, a obstrução uretral (Aleixo et al., 2007). Suspeitou-se de alteração no trato urinário devido à presença de hematuria, sendo por isso investigada uma possível alteração vesical no momento da laparotomia.

Alguns estudos indicam que o DVU regride espontaneamente após o controle da hematuria, disúria e da obstrução uretral portanto, a princípio não indica-se a diverticulectomia (Silveira et al., 2011). Recomenda-se que os gatos sejam reavaliados por meio de urinálise e por estudos radiográficos quatro semanas após a detecção inicial dos divertículos, para que o clínico avalie se há uma resposta terapêutica e se é auto-limitante (Osborne et al., 1989). Nesse caso, preferiu-se realizar a diverticulectomia sem tentativa prévia de tratamento clínico, haja visto que a celiotomia e a cistotomia já haviam sido realizadas e pelo fato de que para se obter a cura permanente do paciente com prolapso retal, deve-se tratar a causa subjacente do tenesmo (Engen, 2005).

Algumas vezes a intussuscepção prolapsada através do ânus pode ser confundida com prolapso retal (Engen, 2005) e por isso, realizou-se o teste com a sonda lubrificada entre a massa prolapsada e o ânus.

Como o animal não apresentava necrose na mucosa do tecido prolapsado, não foi necessário a sua amputação. No entanto a colopexia foi realizada nesse caso, pois tratava-se de caso recidivante, em que

indica-se o tratamento cirúrgico (Aleixo et al., 2007).

O prognóstico do prolapso retal é dependente da possibilidade de correção da causa subjacente do tenesmo (Corgozinho e Souza, 2003). Pelo fato do DVU ser facilmente tratado, o prognóstico nesse caso também foi favorável. Até nove meses após a cirurgia o animal não apresentou recidiva do prolapso retal nem alterações urológicas.

## CONCLUSÕES

A diverticulectomia está indicada nos processos patológicos intercorrentes em que o procedimento acelera a recuperação do paciente. Em todos os casos de prolapso retal é fundamental investigar a sua etiologia, com o intuito de se estabelecer um plano terapêutico e de se evitar uma reintervenção cirúrgica.

## REFERÊNCIAS BIBLIOGRÁFICAS

- ALEIXO, G. A. S; SOUZA, M.; MENDES, Z. F.; JUNIOR, D. B.; LEITE, J. E. B; TENÓRIO, A. P. M.; COELHO, M. C. O. C.; Persistência do uraco em gato: relato de caso. *Arq. Bras. Med. Vet. Zootec.*, v.59, n.4, p.943-947, 2007.
- CORGOZINHO, K.B.; SOUZA, H.J.M. Conduitas na desobstrução uretral. In: SOUZA, H.J.M. *Coletâneas em Medicina e Cirurgia Felina*. Rio de Janeiro: L.F. de livros, 2003. p.68-88.
- ENGEN, M.H.; Tratamento do prolapso retal. In: BOJRAB, M.J. *Técnicas atuais em cirurgia de pequenos animais*. 3 ed. São Paulo: Roca, 2005. Cap. P. 246-249.
- GUEDES, R. L.; LINHARES, M.T.; CASTRO JUNIOR, I. F.; SIMEONI, C.P.; GOMES, T. O. C.C.; BRUN, M.V.; PIPPI, N. L. *Ciência Rural, Santa Maria*, v.42, n.1, p.112-115, jan, 2012
- OSBORNE, C. A.; KROLL, R. A.; LULICH, J. P.; JOHNSTON, G.R.; KRUGER, J. M. Medical management of

vesicourachal diverticula in 15 cats with lower urinary tract disease. *Journal of Small Animal Practice*, v.30, p.608-612, 1989.

SILVEIRA, B. P.; RODRIGUES, A. B. F.; LIMA, A. C. Q.; SILVEIRA, L. L.; OLIVEIRA, A. L. A.; Cistite crônica relacionada a divertículo vesico-uracal em cão Relato de caso. *PUBVET, Londrina*, V. 5, N. 19, Ed. 166, Art. 1118, 2011.

SOUSA FILHO, R. P.; ALVES, F. S.; MORAIS, G. B.; BARBOSA, P. S. Persistência de Úraco em Felino- Relato de Caso. *MEDVEP. Revista Científica de Medicina Veterinária. Pequenos Animais e Animais de Estimação*, v. 10, p. 388-391, 2012

VRABELOVA, D.; SILVESTRINI, P.; CIUDAD, J.; GIMENEZ, J. C.; BALLESTEROS, M.; PUIG, P.; GOPEGUI, R. R.; Analysis of 2735 canine uroliths in Spain and Portugal. A retrospective study: 2004-2006. *Research in Veterinary Science*, London, v. 91, p. 208-211, 2011.