

## ASPECTOS ULTRASSONOGRÁFICOS DE HIDRONEFROSE E HIDROURETER EM CADELA

*(Ultrasonographic appearance of hydronephrosis and hydroureter in bitch- case report)*

Francisco Jucélio Correia CANUTO\*; Francisco Felipe de MAGALHÃES; Aglailson Silva PINHEIRO; Roméria Rodrigues BARBOSA; Márcio César Vasconcelos SILVA

Vetclinic Hospital Veterinário 24 horas, Av. Américo Barreira, 6360 - Parangaba, Fortaleza - CE, CEP: 60.440-240. \*E-mail: [juceliocorreia@gmail.com](mailto:juceliocorreia@gmail.com)

### ABSTRACT

Hydronephrosis is the dilation of the renal collecting system. Advent of ultrasonographic examination allows observe small dilatations in the structures, to carry out precise measurements and the monitoring of the evolution of the alterations. A schnauzer bitch was referred to the imaging department of VETCLINIC Veterinary Hospital 24 hours. On the ultrasonographic examination, it was possible to visualize the right kidney had an unassembled cortical-medullary relationship, with only the renal capsule and hyperechogenic lines extending to the center (interdiverticular septa) and large. A tubular image located caudally to the right kidney was visualized. The patient was then submitted to exploratory laparotomy where it was possible to verify that the kidney was softened, enlarged, and dilated ureter. Total nephrectomy of the organ was then chosen, where it was then evaluated and incised in a sagittal section, where it was possible to observe a large renal pelvis dilatation and renal tissue atrophy.

**Key words:** Kidney, ultrasound, diagnostic imaging.

### INTRODUÇÃO

A hidronefrose é a dilatação do sistema coletor secundário a obstrução (NYLAND E MATTOON, 2004). A obstrução pode ser aguda ou crônica, e na sua intensidade pode ser uni ou bilateral e parcial ou total (BERCOVITCH, 2000). A distensão ureteral, também conhecida como hidroureter, é observada em combinação com a hidronefrose nos casos de obstrução do fluxo urinário (D'ANJOU *et al.*, 2011).

A ultrassonografia permite uma avaliação clara da pelve renal, podendo observar pequenas dilatações nas estruturas. Em casos de hidronefrose, o fluido anecoico separa e substitui o seio renal ecoico localizado centralmente. Os divertículos dilatados também podem ser vistos, a menos que a pelve esteja muito dilatada. Se o ureter também estiver dilatado, ele deve ser acompanhado caudalmente para determinar a sua extensão e a causa da obstrução (D'ANJOU *et al.*, 2011). Desta forma, objetivou-se com este trabalho relatar um caso de hidronefrose e hidroureter em uma cadela.

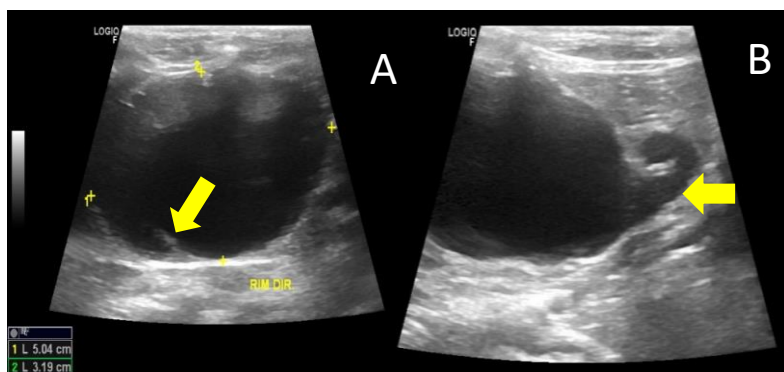
\*Endereço para correspondência:  
[juceliocorreia@gmail.com](mailto:juceliocorreia@gmail.com)

### MATERIAL E MÉTODOS

Deu entrada na VETCLINIC Hospital Veterinário 24 horas, uma cadela da raça schnauzer, com 3 anos de idade, que foi encaminhada para a realização da ultrassonografia abdominal. No exame, foi possível visibilizar que o rim direito apresentava-se em topografia habitual, contornos regulares, tamanho e visibilização apenas de fina cápsula renal, linhas hiperecogênicas que se estendiam para o centro (septos interdiverticulares) e grande quantidade de conteúdo líquido, sendo as imagens compatíveis com hidronefrose.

## RESULTADOS E DISCUSSÃO

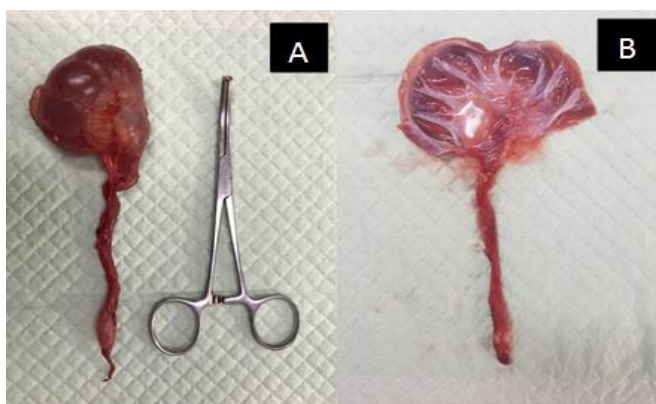
Através do exame ultrassonográfico, foi vista uma imagem tubular localizada em região caudal ao rim direito sugestiva de hidroureter, evidenciando-se uma fina cápsula renal e linhas hiperecogênicas que se estendiam para o centro (septos interdiverticulares) e grande quantidade de conteúdo líquido (Fig. 1).



**Figura 1:** A) Imagem ultrassonográfica do rim direito da paciente; B) Imagem anecogênica tubular localizada caudalmente ao rim.

Fonte: Arquivo pessoal da VETCLINIC, 2018.

Então o animal foi encaminhado para a realização da nefrectomia unilateral e, após a remoção cirúrgica, foi possível constatar que o rim direito encontrava-se amolecido, aumentado de tamanho e dilatado. Uma incisão sagital foi feita na superfície do órgão onde foi possível observar uma grande dilatação da pelve renal e atrofia do tecido renal (Fig. 2).



**Figura 2:** Rim e ureter direitos após exérese cirúrgica, podendo-se evidenciar aumento de tamanho renal e ureteral (A) e severa dilatação pélvica renal e ureteral (B).

Fonte: Arquivo pessoal da VETCLINIC, 2018.

A hidronefrose é diagnosticada por exames de imagem como radiografias, ultrassonografias e urografias excretoras (GEOGHEGAN *et al.*, 2005), onde no presente relato foi realizado o exame ultrassonográfico que permitiu a visibilização da dilatação da pelve renal, com a presença de conteúdo líquido anecoico e linhas ecoicas invaginando da capsula para o interior (divertículos).

### **CONCLUSÃO**

A ultrassonografia foi de fundamental importância para o diagnóstico de hidronefrose e hidroureter, podendo assim ser feita a ureteronefrectomia melhorando a condição do animal.

### **REFERÊNCIAS**

- BERCOVITCH, M.G. Hidronefrose. In: TILLEY, L.P.; SMITH, F.W.K. Consulta Veterinária em 5 minutos - espécies canina e felina. Barueri : Manole, 2000. p.808-809.
- D'ANJOU, M.A.; BÉDARD, A.; DUNN, M.E. Clinical significance of renal pelvic dilatation on ultrasound in dogs and cats. *Veterinary Radiology and Ultrasound*, v.52, n.1, p.88-94, 2011.
- GEOGHEGAN, T.; GOVENDER, P.; TORREGGIANI, W.C. Urography depiction of fluid-debris levels: a sign of pyonephrosis. *American Journal of Roentgenology*, v.185, n.2, p.558-560, 2005.
- NYLAND, T.G.; MATTOON, J.S. *Ultra-som Diagnóstico em Pequenos Animais*. 1ª ed. São Paulo: Rocca, 2004. 506p.