

SÍNDROME DILATAÇÃO VÓLVULO GÁSTRICA COM ACHADO INCIDENTAL DE DIROFILARIOSE EM NECROPSIA

(*Gastric dilatation volvulus syndrome with incidental finding of dirofilariasis in necropsy*)

Lídia Sampaio BATISTA*; Carlos Eduardo Bastos LOPES; Magna Gomes de MATOS; Marcio Gomes de Alencar ARARIPE; Daniel de Araújo VIANA

Faculdade de Veterinária, Universidade Estadual do Ceará (UECE), Av. Dr. Silas Munguba, 1700, Campus do Itaperi, Fortaleza, Ce. CEP: 60.740-000. *E-mail: lidiasampaio@gmail.com

ABSTRACT

Gastric dilatation-volvulus is an acute and life-threatening condition characterized by rapid accumulation of air and malposition of the stomach that requires veterinary intervention. Dirofilariasis is a disease caused by the nematode *Dirofilaria immitis* which can cause chronic and severe injuries in the animal's cardiovascular system. In this study, a case of gastric dilatation volvulus syndrome and splenic rupture in a dog with incidental finding of dirofilariasis in its necropsy will be reported.

Key words: Dog, stomach volvulus, splenic rupture, *Dirofilaria immitis*.

INTRODUÇÃO

A síndrome Dilatação Vólvulo Gástrica (DVG) consiste em uma patologia de curso agudo e de caráter emergencial caracterizado pelo rápido acúmulo de gás no estômago, mal posicionamento gástrico e pressão intragástrica aumentada (GLICKMAN *et al*, 2000). Os sinais clínicos comumente apresentados são: distensão e intensa dor abdominal, taquicardia, náusea, sialorréia, inquietação e sinais variados de choque (ULLMANN *et al*, 2015; O'NEILL *et al*, 2017).

Por outro lado, a dirofilariose é uma zoonose causada pelo nematódeo *Dirofilaria immitis* que parasita o sistema circulatório de cães, causando comprometimento crônico e grave das funções cardiovasculares do animal (SILVA e LANGONI, 2009). Dessa forma, o objetivo deste trabalho é relatar a ocorrência concomitante da síndrome Dilatação vólvulo gástrica e o achado incidental de dirofilariose, durante exame necroscópico de um cão.

MATERIAL E MÉTODOS

O cadáver de um cão macho, 5 anos de idade, sem raça definida, de grande porte, 19 Kg, foi recebido no Laboratório de Patologia e Medicina Veterinária Legal da Universidade Estadual do Ceará. O animal vivia em um sítio em Sucatinga, região litorânea do Ceará, e usualmente comia apenas uma vez ao dia. A tutora relatou que o animal havia comido bastante, fugiu de casa e foi encontrado no mesmo dia poucas horas após a fuga. No início da manhã seguinte, encontrou o animal morto em seu quintal e o

*Endereço para correspondência:
lidiasampaio@gmail.com

levou para o exame necroscópico. O exame de necropsia foi realizado seguindo a técnica de Letulle.

RESULTADOS E DISCUSSÃO

No exame cadavérico externo, foi observado que o animal apresentava mucosas hipocoradas e abdome distendido. Na avaliação da cavidade abdominal, observou-se que o estômago estava bastante dilatado, encontrando-se rotacionado em seu eixo axial, caracterizando o achado de dilatação vólculo gástrica (Fig.1A). Após a abertura do estômago verificou-se grande quantidade de ração. O baço não estava em sua topografia usual, encontrando-se deslocado para o lado direito do corpo do animal e o órgão encontrava-se com ruptura extensa (Fig.1B). Havia presença de hemoperitônio; achado condizente com a ruptura esplênica. Durante a avaliação cardíaca, observou-se a presença de vários nematódeos adultos no ventrículo e átrio direito do coração do animal (Fig. 1C), que após posterior análise microscópica foram identificados como *Dirofilaria immitis*.

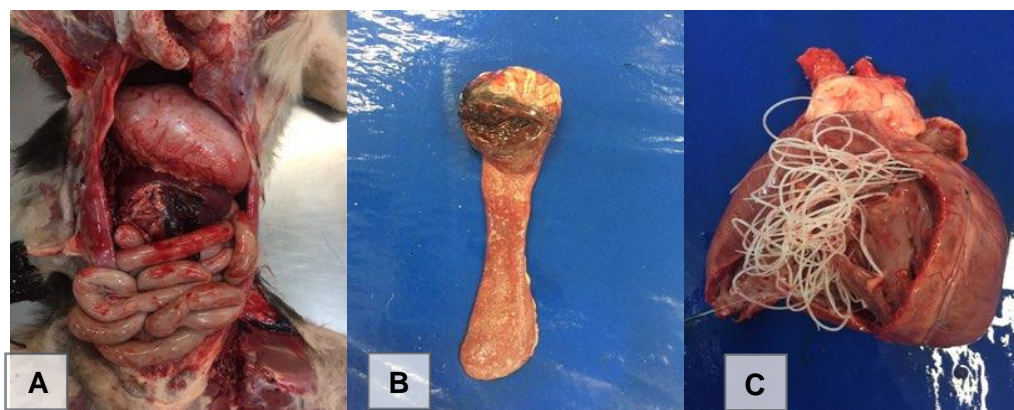


Figura 1: (A) Exame da cavidade abdominal demonstrando distensão, vólculo gástrico e baço deslocado para o mesogastro. (B) Área de ruptura esplênica. (C) *Dirofilaria immitis* em átrio e ventrículo direito.

De acordo com Glickman *et al* (2000), o animal do presente relato apresentava fatores predisponentes para a ocorrência da dilatação vólculo gástrica, por ser de grande porte, alimentado apenas uma vez por dia, possuir histórico de ter ingerido grande quantidade de ração e ter se exercitado pós-prandialmente devido a fuga. A morte em menos de 24 horas do cão corrobora o descrito na literatura para o caráter agudo e emergencial da doença (ULLMANN *et al*, 2015; O'NEILL *et al*, 2017). Devido o baço estar conectado ao estômago pelo ligamento gastroesplênico, é comum ocorrer deslocamento e torção do baço juntamente com a DVG, o que frequentemente ocasiona congestão e lesões esplênicas graves (CASTRO *et al*, 2013). No caso relatado, ocorreu deslocamento e ruptura do baço.

A dirofilariose canina é considerada endêmica no Brasil, com maior prevalência nas regiões litorâneas (SILVA e LANGONI, 2009). O cão do presente relato vivia em Sucatinga, região litorânea do Ceará. Não foram encontrados estudos recentes da prevalência

da dirofilariose canina no Ceará. Não foram descritos trabalhos evidenciando uma associação dessas 2 doenças.

CONCLUSÕES

A síndrome Dilatação Vólvulo Gástrica tem caráter emergencial, podendo levar à óbito rapidamente como visto no caso relatado, havendo a necessidade de rápido diagnóstico e intervenção. A Dirofilariose ainda é uma doença subdiagnosticada e negligenciada no Estado do Ceará, requerendo estudos epidemiológicos aprofundados para avaliar a situação atual da doença no Estado. É necessário investigar a possibilidade da doença em animais com sintomatologia cardíaca, para que se possa fazer uma intervenção precoce para que a dirofilariose não seja diagnosticada apenas incidentalmente, como no caso relatado.

REFERÊNCIAS

GLICKMAN, L.T.; GLICKMAN, N.W.; SCHELLENBERG, D.B.; RAGHAVAN, M.; LEE, T. L. Incidence of and breed-related risk factors for gastric dilatation-volvulus in dogs. *Journal of The American Veterinary Medical Association*, v.216, n.1, p.40-45, 2000.

CASTRO, N.B.; BOOS, G.S.; WURSTER, F.; BASSUINO, D.M.; OLIVEIRA, E.C.; BANDINELLI, M.B.; DRIEMEIER, D. Diagnóstico post mortem da síndrome dilatação vólvulo gástrica em cães. *Acta Scientiae Veterinariae*, v.41, n.1, p.1-6, 2013.

O'NEILL, D.G.; CASE, J.; BOAG, A.K.; CHURCH, D.B.; MCGREEVY, P.D.; THOMSON, P.C.; BRODBELT, D.C. Gastric dilation-volvulus in dogs attending UK emergency-care veterinary practices: prevalence, risk factors and survival. *Journal of Small Animal Practice*, v.58, n.11, p.1-10, 2017.

SILVA, R.C.; LANGONI, H. Dirofilariose: Zoonose emergente negligenciada. *Ciência Rural*, v.39, n.5, p.1614-1623, 2009.

ULLMANN, B.; SEEHAUS, N.; HUNGERBÜHLER, S.; MEYER-LINDENBERG, A. Gastric dilatation volvulus: a retrospective study of 203 dogs with ventral midline gastropexy. *Journal of Small Animal Practice*, v.57, n.1, p.18-22, 2015.