

NEFROLITÍASE BILATERAL ASSOCIADA A UMA ENCEFALOPATIA URÊMICA EM CÃO

(Bilateral nephrolithiasis associated with uremic encephalopathy in dogs)

Agnes da Silva Matos ^{1*}, Francisco Antônio Félix Xavier Júnior ², Glayciane Bezerra de Moraes ¹, Débora Damasio de Queiroz Paiva³, Daniel de Araújo Viana³, Janaina Serra Azul Monteiro Evangelista¹

¹ Faculdade de Veterinária, Universidade Estadual do Ceará – FAVET/UECE. ²Programa de Pós Graduação em Ciências Veterinárias – UECE. ³Laboratório Anatomia Patológica & Patologia Clínica Veterinária - PATHOVET

ABSTRACT

Urolithiasis is the formation of stones in the urinary system. Depending on its location may lead to a set of systemic changes, called uremic syndrome. At PATHOVET in Fortaleza, a dog named Mel, of the breed Poodle, 13 years, castrated and cardiopathic was attended. The owner reported that the animal had about 9 months had photos of polyuria, polydipsia and syncope. Blood count, creatinine and urea, abdominal ultrasonography and urinalysis were requested. The results of the tests showed the presence of bilateral nephrolithiasis and uremia that justified the onset of uremic syndrome. In view of the above, it is possible to perceive the importance of early diagnosis and adequate therapy in cases of kidney problems.

Palavras-chave: rins; urolitíase; síndrome urêmica.

Key words: kidneys; urolithiasis; uremic syndrome.

INTRODUÇÃO

Urolitíase é a formação de cálculos no sistema urinário (LULICH et al., 2004). No decorrer da formação de urólitos, as alterações contínuas na composição da urina acabam por promover a hipersaturação de uma ou mesmo mais substâncias eliminadas neste líquido, tendo como resultado a sua precipitação e depois em crescimento (GRAUER, 2003). O

objetivo do trabalho é relatar um caso de nefrolitíase bilateral associada a uma encefalopatia urêmica, abordando diagnóstico e terapêutica a luz da nefrologia veterinária.

MATERIAL E MÉTODOS

Canino, fêmea, da raça Poodle, 13 anos, castrada, cardiopata foi atendida no PATHOVET em Fortaleza, com histórico

*Endereço para correspondência:
agnes_aquiraz@hotmail.com

de aproximadamente 9 meses o animal apresentava quadros de poliúria, polidipsia e síncope, porém o mesmo passou por um cardiologista e este havia excluído a possibilidade da causa ser cardíaca. No exame físico foi observado temperatura de 37,8°, apatia, linfonodos aumentados, desidratação 5%, halitose do tipo urêmico, diarreia e presença de algia renal à palpação. Foi solicitado hemograma, dosagens bioquímicas (creatinina e uréia), além de uma ultrassonografia abdominal e urinálise por cistocentese. Como

resultados relevantes, pode-se observar as seguintes alterações: a ultrassonografia abdominal, pode-se observar evidente mineralização nos divertículos renais bilateralmente, sugestivos de cálculos renais (Fig 1), sendo pelo menos quatro no rim esquerdo (Fig 1A) e pelo menos 6 no rim direito (Fig 1B). Já o bioquímico, pode-se observar que as dosagens de creatinina e uréia apresentaram acima dos valores de referência, 2,88 mg/dL e 88,20 mg/dL (Tab 1).

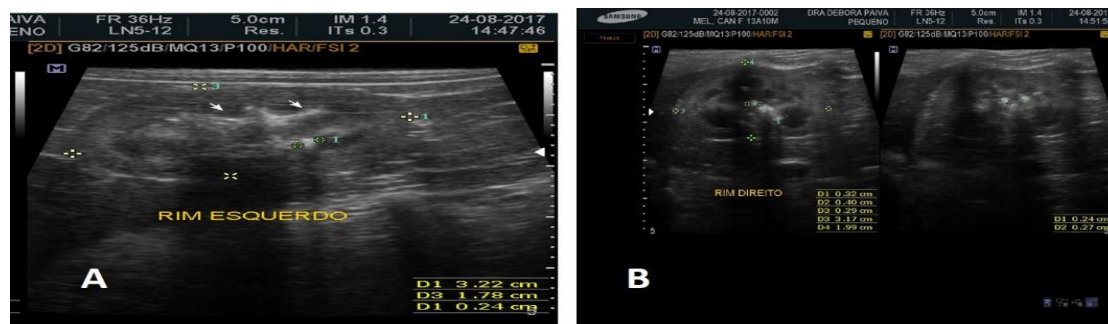


Figura 01: Imagem ultrassonográfica dos rins evidenciando uma mineralização nos divertículos renais bilateralmente, sugestivos de cálculos renais, sendo pelo menos quatro no rim esquerdo (Figura 1A) e pelo menos 6 no rim direito (Figura 1B).

Diante do exposto foi feito o diagnóstico de nefrolitíase bilateral associado a encefalopatia urêmica devido ao quadro secundário de síndrome urêmica. A terapêutica realizada foi cloridrato de tramadol 1mg/kg, BID, 3 dias, VO; enterogermina®, 1 flaconete, BID, 28 dias, VO; ranitidina 5mg/kg, BID, 4

dias, VO. Após 15 dias foi realizado uma nova coleta de sangue para avaliar o estado do paciente.

RESULTADOS E DISCUSSÃO

No referido caso clínico não se pode afirmar a composição dos cálculos encontrados, a suspeita clínica seria que o animal além da nefrolitíase, estivesse

no início de uma doença renal, apoiada no fato de que a ureia e creatinina existe alterações de imagem renal, histórico, clínica além da idade do animal avançada. Com base nessas informações e resultados laboratoriais e de imagem, um diagnóstico de IRA pode ser estabelecido (IRIS KIDNEY, 2016). Com o tratamento empregado verificou-se à melhora do animal, que foi confirmada pelo resultado dos exames complementares 15 dias depois. Tratamentos diferentes da intervenção

estariam aumentadas, no ultrassom cirúrgica podem ser utilizados em casos de urolitíase (HOPPE & DENNEBERG, 2001). Esse tipo de vertente foi utilizada nesse caso, uma vez que os cálculos eram muito pequenos, não causavam obstrução do fluxo urinário e o animal apresentava-se ainda com apatia e relutância à alimentação seca. Contudo, o proprietário foi informado que a monitoração deverá ser constante, para diminuir o risco de ter recidiva.

Bioquímico	Valor de Referência	Dosagem no dia 0	Dosagem 15 dias depois
Creatinina (mg/dL)	0,5 – 1,5	2,88	1,60
Uréia(mg/dL)	21 – 60	88,20	61

Tabela 01: Avaliação Bioquímica de Creatinina e Uréia no dia em que o animal deu entrada no consultório e 15 dias após o tratamento.

CONCLUSÃO

Diante do exposto, pode-se concluir com esse trabalho que a urolitíase e a síndrome urêmica são enfermidades relevantes na clínica veterinária. Os exames complementares são indispensáveis no diagnóstico. O diagnóstico precoce e a terapia adequada contribuem para uma maior chance de sucesso, além de prolongar a vida do animal.

REFERÊNCIAS

GRAUER, G.F. Urinary tract disorders. In: NELSON, R. W.; COUTO, C. G. Small animal internal medicine. Missouri: Mosby, 2003. ed. 3, p. 568-659.

HOPPE, A.; DENNEBERG, T. Cystinuria in the dog: Clinical studies during 14 years of medical treatment. *Journal of Veterinary Internal Medicine*.

Philadelphia, v. 15, n. 4, p. 361-367, 2001.

LULICH, J. P.; OSBORNE, C.A.; BARTGES, J. W.; LEKCHAROENSUK. C. Distúrbios do trato urinário inferior dos caninos. In: ETTINGER, S. J.; FELDMAN, E. C. Tratado de medicina interna veterinária.

Rio de Janeiro: Guanabara Koogan, 2004. v. 2, p. 1841-1877.

KIDNEY, IRIS. Grading of acute kidney injury Acesso em 05 de setembro de 2017. Disponível em http://www.iris-kidney.com/pdf/4_ldc-revised-grading-of-acute-kidney-injury.pdf.