

CALCINOSE CUTÂNEA ASSOCIADA A HIPERGLICOCORTICOIDISMO EM CÃO: RELATO DE CASO

(*Calcinosis cutis associated to Hyperadrenocorticism in a dog: case report*)

Fábio Ranyeri Nunes Rodrigues^{1*}, Carlos Eduardo Bastos Lopes¹, Magna Gomes de Matos¹, Samantha Pinheiro Pimentel¹, Glicia Meneses Costa¹, Daniel de Araújo Viana²

¹Universidade Estadual do Ceará (UECE). ²Laboratório PATHOVET - Anatomia Patológica e Patologia Clínica - Fortaleza

ABSTRACT

Cutaneous calcinosis is an uncommon condition where it is mostly shown the deposition of calcium in the skin layers, generally associated with by endocrinopathies of the adrenal cortex. Here we report a case of a dog with adrenal gland hyperplasia that developed calcinosis cutis in a middle-aged dog. In this case, the clinical typical presentation, together with histopathological and ultrasonographical findings were extremely important in the elucidation.

Palavras-chave: Canino, Dermatopatologia, Calcificação

Keywords: Canine, Dermatopathology, Calcification

INTRODUÇÃO

A pele é o maior órgão do corpo dos cães e suas afecções perfazem até 30% dos atendimentos clínicos, dentre os quais os reflexos cutâneos de endocrinopatias abrangem cerca de 5,88% (MEIRELES *et al.*, 2013). A glândula adrenal é responsável pela produção de cortisol endógeno e sua hiperfunção pode gerar a calcinose cutânea (CC), a qual representa uma condição clínica em que há deposição de sais minerais insolúveis (cálcio, principalmente) em cerca de

23,9% dos casos (DOERR *et al.*, 2013).

A patogenia desse quadro não é bem conhecida, porém sabe-se que a derme superficial e profunda, hipoderme e, mais dificilmente, a epiderme são as regiões acometidas. A deposição acontece devido modificações estruturais nas proteínas das fibras colágenas e elásticas presentes na derme, que passam a atrair íons que normalmente estão em equilíbrio na região extracelular. O objetivo do presente trabalho é relatar o caso de um cão com

*Endereço para correspondência:
fnr.mv@gmail.com

hiperglicocorticoidismo de glândula adrenal que desenvolveu quadro de calcinose cutânea.

MATERIAL E MÉTODOS

Um cão, de 8 anos de idade, pesando 12,5Kg, sem padrão racial definido e sem histórico de uso de corticosteroides, foi encaminhado ao Laboratório Pathovet – Anatomia Patológica e Patologia Clínica Veterinária LTDA com lesões em placa difusamente distribuídas pelo corpo, afetando região temporal e ventral da

face e regiões dorsal, axilar, inguinal e lombar (Fig. 1). Macroscopicamente as lesões eram em sua maioria de coloração rosada, crostosas, contendo úlceras e pústulas, intercaladas por regiões brancacentas, prostrusas e de aspecto arenoso. Para avaliação histopatológica, foram removidos quatro fragmentos de pele envolvendo regiões axilar e inguinal. Após o retorno ao médico veterinário foi solicitado um exame ultrassonográfico abdominal.

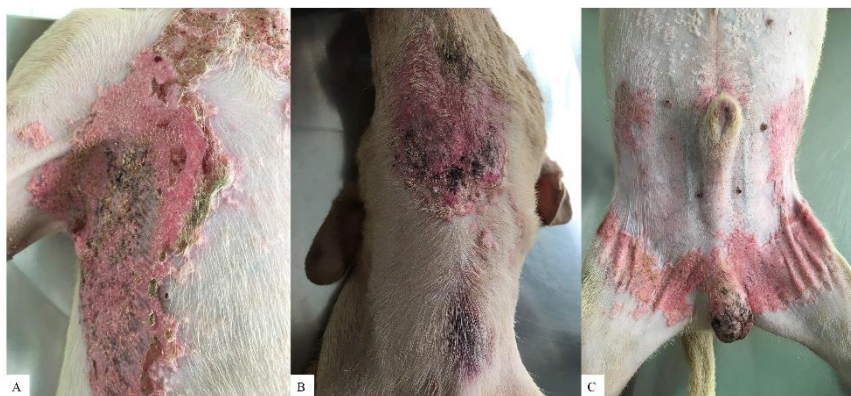

Figura 1 – Pele – Cão – Aspecto macroscópico das lesões de coloração rosada, crostosas, ulceradas e prostrusas em região axilar (A), ventral da face (B), abdominal e inguinal (C).

RESULTADOS E DISCUSSÃO

Macroscopicamente, as lesões foram semelhantes a descrita na literatura, tanto na sua localização quanto na aparência, sendo lesões rosadas em placas, de coloração rosada, eritematosas, com úlceras e pústulas devido infecções secundárias ocorrendo principalmente nas regiões de face, dorso, axilar,

abdominal e inguinal, como descreve Gross *et al.* (2005) e Doerr *et al.* (2013).

O exame histopatológico evidenciou zonas de intensa acantose e atrofia difusa da epiderme afetando também folículos pilosos, ambas regiões com hiperqueratose formando múltiplas áreas de comedão. Ainda, notou-se flebectasia superficial e áreas difusas de calcificação

do colágeno, por vezes, obscurecendo a junção dermo-epidémica, além de processo inflamatório crônico ativo com presença de células gigantes multinucleadas (Fig. 2), achados que são restritos e, portanto, diagnósticos, à dermatose hormonal associada a hiperglicocorticoidismo (hiperadrenocorticismo) (GROSS *et al.*,

2005). A alteração presente no laudo ultrassonográfico foi hiperplasia bilateral das glândulas adrenais, relacionada ao processo de senilidade, mas que corrobora o diagnóstico histopatológico, pois tal processo acarreta aumento da produção de hormônios corticais dentre eles o glicocorticoide (MCGAVIN e ZACHARY, 2013).

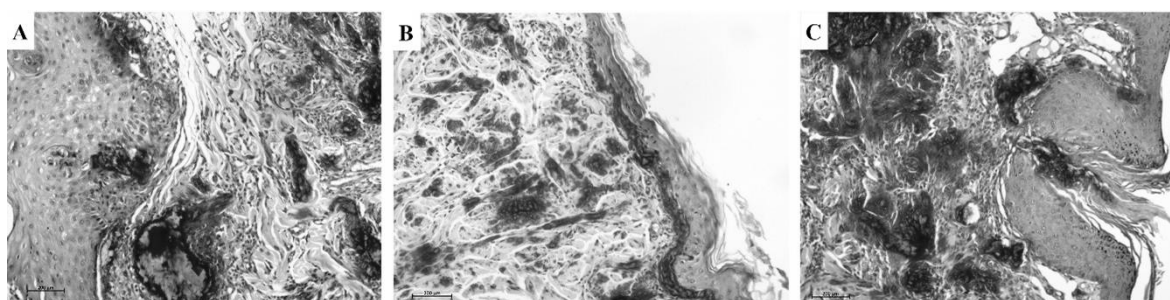


Figura 2 – Pele – Cão – A, B e C - Fotomicrografias demonstrando mineralização difusa desde junção dermo-epidémica até derme profunda (regiões mais escuras).

CONCLUSÃO

Apesar de não ter havido dosagem hormonal, a junção dos achados clínicos, histopatológicos específicos e ultrassonográficos foram de extrema importância na elucidação do caso diagnosticado como CC difusa associada a hiperglicocorticoidismo decorrente de hiperplasia bilateral de glândulas adrenais.

AGRADECIMENTOS

Ao Laboratório Pathovet – Anatomia Patológica e Patologia Clínica

Veterinária pelo auxílio e disponibilização do caso.

REFERÊNCIAS

DOERR, K. A; OUTERBRIDGE, C. A; WHITE, S. D; KASS, P. H.; SHIRAKI, R.; LAM, A. T.; AFFOLTER, V. K. Calcinosis cutis in dogs: histopathological and clinical analysis of 46 cases. *Veterinary Dermatology*, v. 24, 2013.

GROSS, T. L.; IHRKE, P. J.;
WALDER, E. J.; AFFORLTER, V. K.
et al. Skin diseases of the dog and cat.
Clinical and histopathologic diagnosis.
2nd. ed. Oxford: Blackwell, 2005. 932
p.

MCGAVIN, M.D., ZACHARY, J.F.
Bases da patologia em veterinária. 5.ed.
Rio de Janeiro: Elsevier, 2013. 1324p.

MEIRELES, L.V; ALBERNAZ, A. P;
CRUZ, C. S.; SENNA, C. C.;
BATISTA, M. S. LEVANTAMENTO
EPIDEMIOLÓGICO DE
DERMATOPATIAS EM PEQUENOS
ANIMAIS. Anais do 5o Congresso
Fluminense de Iniciação Científica e
Tecnológica. Campos dos Goytacazes:
ESSENTIA EDITORA, 2013.